



## **LEUCEMIA MIELOIDE AGUDA CON MANIFESTACIONES PERIODONTALES. PRESENTACIÓN DE UN CASO**

**Autora principal:** Dra. María Caridad Figueredo Pérez. Doctor en Estomatología, Especialista de Segundo Grado en Periodoncia, Máster en Urgencias estomatológicas Profesor Auxiliar, Investigador Agregado. Clínica Estomatológica Docente Héroes de Bolivia. Cuba. Correo: caridadfigueredoperez@gmail.com

**Coautores:** Dra. Karelía Castro Figueredo, Dr Rogelio Pérez Rivero

### **Resumen**

**Introducción:** La Leucemia Mieloide Aguda o Leucemia Mieloblástica Aguda, es un tipo de cáncer que se inicia en la médula ósea, invade la sangre periférica y se caracteriza por la proliferación rápida de células malignas, que se acumulan en la médula ósea, interfiriendo en la producción de otras células sanguíneas. En la leucemia, las principales alteraciones de la cavidad bucal se establecen en el periodonto de estos pacientes, en el que las células leucémicas pueden infiltrar la encía y con menor frecuencia el hueso alveolar, de lo que resulta un agrandamiento gingival. **Objetivo:** presentar un caso clínico de una paciente portadora de Leucemia Mieloide Aguda que evolucionó con severas complicaciones bucales. **Caso Clínico:** Paciente del sexo femenino de 49 años de edad que acudió a consulta de periodoncia refiriendo inflamación de la encía desde hace aproximadamente un mes, acompañada desde hace 4 días de fiebre alta entre 38,5 y 39 grados, con decaimiento, al observar hematomas en miembros inferiores, remitimos inmediatamente al servicio hospitalario, donde se le realizaron complementarios de urgencia y medulograma corroborando diagnóstico. La paciente falleció a los 5 días. **Conclusiones:** Resaltamos la importancia del estomatólogo, principalmente en el reconocimiento de las manifestaciones periodontales de la leucemia para realizar la remisión oportuna del paciente a un servicio de Hematología Clínica o Medicina Interna

**Palabras clave:** leucemia, manifestaciones periodontales, agrandamiento



## **I. INTRODUCCIÓN**

La enfermedad periodontal inflamatoria puede estar asociada a diferentes enfermedades sistémicas como es el caso de las enfermedades hematológicas: las anemias, las leucosis, la agranulocitosis y las trombopatías presentan manifestaciones bucales que generalmente tienen características clínicas patognomónicas, en oportunidades el paciente solo presenta estas manifestaciones bucales y el debut de la enfermedad se manifiesta con las mismas.<sup>1</sup>

La leucemia es un tipo de neoplasia hematológica que se caracteriza por una anormal maduración de células hematopoyéticas a nivel de la médula ósea.<sup>2</sup>

Según el origen, las leucemias pueden ser "de novo" cuando no se puede identificar una enfermedad subyacente predisponente, o secundarias cuando aparecen como complicación de otros trastornos previos como los linfomas, mielomas múltiples u otros tumores sólidos como de mama y ovario.<sup>3</sup>

En el mundo la Leucemia Mieloide Aguda (LMA) es la más frecuente del adulto.<sup>4</sup> Representa el 80 % de las leucemias agudas en adultos y del 15 al 20 % de las pediátricas. Dentro de la totalidad de los procesos neoplásicos, la LMA es la causante del 1,2 % de la mortalidad global por cáncer.<sup>5</sup>

Cada año se diagnostican alrededor de 20.000 casos nuevos,<sup>4</sup> es un tipo de cáncer que se inicia en la médula ósea, invade la sangre periférica y se caracteriza por la proliferación rápida de células malignas, que se acumulan en la médula ósea, lo que interfiere en la producción de otras células sanguíneas.<sup>6</sup>

Se reportan 1,5 casos nuevos por cada 100 000 habitantes de LMA, su frecuencia aumenta con la edad. Su índice de mortalidad aumenta progresivamente desde la infancia hasta alcanzar 20 por 100 000 personas en la novena década de la vida.<sup>7</sup>

En Estados Unidos de Norteamérica y Europa la incidencia aproximada es de 3-5 casos por 100.000 habitantes y la edad de presentación promedio es de 65 años.<sup>8</sup>

No se conocen las causas por las que se produce la leucemia, pero se ha visto su relación con determinados factores ambientales como la exposición excesiva a radiaciones ionizantes, benzol o alteraciones cromosómicas (presentes en la mayoría de las leucemias). La presencia de determinados virus o agentes oncogénicos también



son determinantes en este tipo de enfermedades malignas.<sup>9</sup>

En la leucemia, las principales alteraciones de la cavidad bucal se establecen en el periodonto de estos pacientes, esto consiste en la infiltración de células en el corion gingival, que crea falsas bolsas en las que se acumula el biofilm dentario e inicia una lesión inflamatoria secundaria.<sup>10</sup>

El objetivo de este trabajo es reportar un caso clínico de leucemia mieloide aguda que desarrolló manifestaciones periodontales, pues con el diagnóstico temprano de las manifestaciones orales en pacientes con leucemia ya sean producto de la enfermedad, o de los agentes quimioterapéuticos, permitirá que reciban un tratamiento adecuado.

## **II. CASO CLÍNICO**

Paciente femenina de 49 años de edad de raza blanca, procedencia urbana con antecedentes de hipertensión arterial sistémica y asma bronquial. Acude a consulta de periodoncia el 11 de noviembre 2018, porque hace aproximadamente dos semanas comenzó a notar inflamación de las encías que comenzó a cubrir parte de la corona de los dientes, sangramiento y dolor con molestias para la masticación acompañado de un decaimiento extremo y fiebre entre 38,5 y 39 grados.

Al examen bucal se observa: aumento de volumen difuso de la encía vestibular, palatina y lingual, tanto en el maxilar como en la mandíbula, con necrosis y ulceración de la encía marginal y papilar, formación de seudomembrana gris amarillenta, doloroso a la exploración, de consistencia esponjosa que en algunos sitios cubría parte de la corona de los dientes, placa dentobacteriana, lengua saburral. Se detectó halitosis y encías hipercoloreadas. (Figura 1)

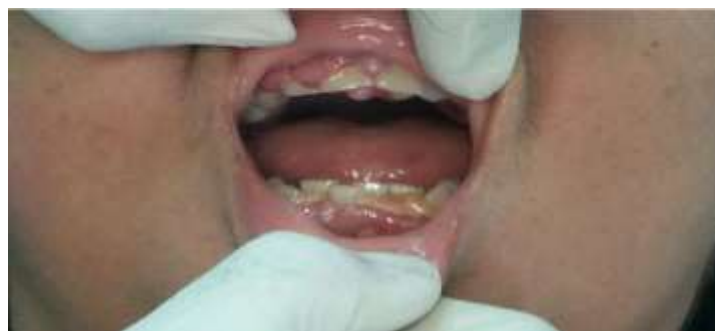

Figura 1 Encía agrandada con seudomembrana gris amarillenta



Todo esto acompañado de múltiples hematomas diseminados por todo el cuerpo por lo que la remitimos de inmediato al servicio hematológico del hospital provincial, donde fue ingresada de inmediato; se confeccionó la historia clínica y realizaron los siguientes estudios analíticos.

Glicemia: 9.0

Coagulograma completo: TP C-13" P -20"

Hemoglobina: 8.6g/l

Medulograma: 13-11-18

Sangre periférica: Normocromía, Anisopoiquilocitosis

Trombocitopenia severa Reticulositos: Leucocitosis severa:  $120 \times 10^9/L$  con predominio de Blastos de estirpe mieloide y monocitosis mayor de 20%

Citoquímica Celularidad XXX-XXX

Hidromorfismo celular

Infiltración medular aproximadamente 95 % por blastos de estirpe mieloide

Leucemia Mieloide Aguda (FAB- M 5)

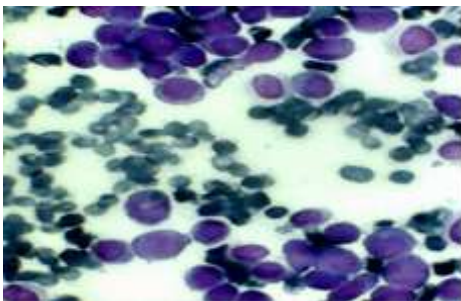


Figura 2 Médula ósea 100X

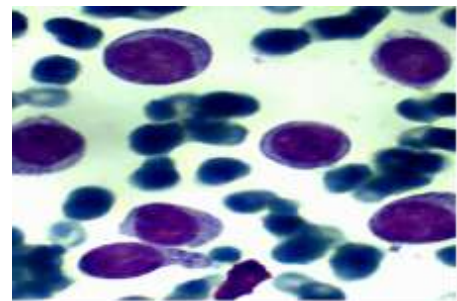


Figura 3 Lámina periférica 400X

Informe de Necropsia

Edad 49 años Fecha ingreso 12-11-2018

Fecha egreso 15-11-2018

Conclusiones finales

Causa directa de muerte: Enfermedad neoplásica metastisante

Causa intermedia de muerte: Infiltración pulmonar

Causa básica de muerte: Leucemia mieloide aguda



Causa contribuyente de muerte: Infiltrado petequial visceral generalizado, Congestión pulmonar, Ateromatosis grado II de aorta y rama, Hepatoesplenomegalia, Riñones aumentados de tamaño, Hemorragia en medula renal. Si existe correlación clínico-patológica.

### **III. DISCUSIÓN**

La LMA es la leucemia más frecuente en adultos con una incidencia en aumento proporcional al envejecimiento de la población.<sup>9</sup>

Los pacientes con leucemia presentan síntomas locales y sistémicos, por ello la cavidad oral no está exenta de dichas alteraciones ya que con frecuencia aparecen signos de infiltración leucémica incluso antes de que el paciente haya manifestado otros síntomas. Las principales alteraciones de la cavidad bucal se establecen en el periodonto, en el que las células leucémicas pueden infiltrar la encía de lo que resulta un agrandamiento gingival.<sup>11</sup>

Estas manifestaciones bucales son producidas por acción directa de los leucocitos inmaduros, por la reacción inflamatoria local y por acción de los tratamientos sobre los tejidos. Los hallazgos orales más frecuentes observados son: sangramiento mucosal, ulceraciones, petequias, infecciones e hiperplasia gingival.<sup>1</sup>

Al examen físico, en los comienzos de la enfermedad, la encía toma un color rojizo intenso, con un margen gingival redondeado, tenso. Luego se produce un aumento de tamaño de la papila interdental, cubriendo en parte la corona de los dientes. En la leucemia se altera la respuesta a la irritación; además de las células inflamatorias normales, hay infiltración pronunciada de células leucémicas en ganglios y bazo. Esto se traduce en cambios degenerativos de la encía, anteriormente mencionados, como: tonalidad rojo-azulada, consistencia marcadamente esponjosa y lo más importante, la hemorragia persistente ante un estímulo ligero o en forma espontánea.<sup>12</sup>

Conforme avanza la enfermedad, se deteriora la reacción del hospedero frente a los microorganismos de la placa y la reacción inflamatoria de la encía es más pronunciada con la sobre infección bacteriana que se asienta sobre este tejido dañado, lo que



provoca necrosis gingival y formación de pseudomembranas propias de la gingivitis ulceronecrotizante aguda.<sup>10</sup>

#### IV. CONCLUSIONES

La intervención precoz del estomatólogo, principalmente en el reconocimiento de las manifestaciones periodontales de la leucemia, permitirá realizar la remisión oportuna del paciente a un servicio de Hematología Clínica o Medicina Interna lo que mejorará considerablemente el pronóstico de la salud bucal de estos pacientes.

#### Referencias bibliográficas

1. López Rodríguez Vania Julexis, García Rodríguez Marisel, Gómez Martínez Ana Iris, Díaz González Gabriela, Martínez Miguel. Enfermedad periodontal inflamatoria asociada a la leucemia mieloide crónica. Presentación de un caso. Gac Méd Espirit [Internet]. 2015 Dic [citado 2019 Sep 13]; 17(3): 174-180. Disponible en: [http://scielo.sld.cu/scielo.php?script=sci\\_arttext&pid=S1608-89212015000300019&lng=es](http://scielo.sld.cu/scielo.php?script=sci_arttext&pid=S1608-89212015000300019&lng=es)
2. Cuichán Meneses, CA. Estudio de las diferentes patologías bucales que se presentan en pacientes con leucemia en el Hospital de SOLCA de la ciudad de Guayaquil durante el año 2012-2013. Repositorio Universidad de Guayaquil [Internet]. Jul 2014 [citado 9 sep 2019]; [aprox. 48 p.]. Disponible en: <http://repositorio.ug.edu.ec/bitstream/redug/6100/1/CUICHANcarlos.pdf>
3. Farreras Rozman. Medicina Interna. Edición en CD-ROM.13ª. Ed. Sección 14. 2012. p. 1693-1706.
4. Barona Zamora DI, Leucemia mieloide aguda: Universidad técnica de Ambato. Ecuador .; 2015 [citado 2019 Sep 13] Disponible en: <http://repositorio.uta.edu.ec/jspui/handle/123456789/14097>
5. Garrote Santana Heidys, Amor Vigil Ana María, Díaz Alonso Carmen Alina, Fernández Martínez Lesbia, Ruiz Moleón Vera, Machín García Sergio et al. Characterization of RUNX1-RUNX1T1 fusion gene in Cuban patients with acute myeloid leukemia, 2000-2016. Rev Cubana Hematol Inmunol Hemoter [Internet]. 2018 Sep [citado 2019 Sep 13]; 34(3): 1-16. Disponible en: [http://scielo.sld.cu/scielo.php?script=sci\\_arttext&pid=S0864-02892018000300005&lng=es](http://scielo.sld.cu/scielo.php?script=sci_arttext&pid=S0864-02892018000300005&lng=es)
6. Martin Curi M., Oliveira M., Curra C., Benites Condezo A F., Moreira R., Dantoni C. C, Koga D. H., Lopes Cardoso C. Complicaciones bucales en paciente portador de leucemia mieloide aguda Act odontolog venez 55 (1) 2017 Disponible en: <https://www.google.com/search?xsrf=ACYBGNTxoEm3Lk2PMmWv5cVNNUFPJcHiZA%3A1570212802214&source>
7. García Caraballos MB, Cedré Hernández T, Martínez Cárdenas L, García Sánchez D, López García CM, Amores Ramos A, Rodríguez Gómez ML. Leucemia mieloide aguda en la región central del país Revista Cubana de Hematología, Inmunología y Hemoterapia. 2017; 36 (Suplemento). Disponible en: [http://scielo.sld.cu/scielo.php?script=sci\\_arttext&pid=S0864-02892015000400009&lng=es](http://scielo.sld.cu/scielo.php?script=sci_arttext&pid=S0864-02892015000400009&lng=es).
8. Fuentes Mónica, Rojas Patricio, Ernst Daniel, Ocqueteau Mauricio, Bertin Pablo, Sarmiento Mauricio et al. Resultados en el tratamiento de pacientes con leucemia mieloide aguda no promielocítica en el Hospital Clínico de la Pontificia Universidad Católica entre los años



*Congreso Internacional Estomatología 2020 (Virtual)*  
*Facultad de Estomatología "Raúl González Sánchez"*  
*Universidad de Ciencias Médicas de La Habana*



- 2010-2014. Rev. méd. Chile [Internet]. 2015 Oct [citado 2019 Sep 13]; 143(10): 1269-1276. Disponible en: <http://dx.doi.org/10.4067/S0034-98872015001000005>.
9. Rodríguez Cruz M. Manifestaciones orales de la Leucemia. Univeridad de Sevilla, 2016 Disponible en: <https://idus.us.es/bitstream/handle/11441/62226/TFG%20MIRIAM%20RODR%C3%8DGUEZ.pdf?sequence=1&isAllowed=y>
  10. Alayón Recio Clara Sonia, Rodríguez Guerra Yamirka de la Caridad, González Rodríguez Esperanza Zoe, de León Heredia Reynaldo Enrique, Ayala Sotolongo Nismely. Manifestaciones periodontales de la leucemia mieloide aguda: reporte de un caso. AMC [Internet]. 2017 Jun [citado 2019 Jun 29]; 21( 3 ): 384-392 Disponible en: [http://scielo.sld.cu/scielo.php?script=sci\\_arttext&pid=S1025-02552017000300010&lng=es](http://scielo.sld.cu/scielo.php?script=sci_arttext&pid=S1025-02552017000300010&lng=es)
  11. Luna Fargas MF, Martínez Picado NN. Manifestaciones orales en pacientes con Leucemia Linfoblástica aguda ingresados en el hospital Manuel de Jesús Rivera "La Mascota" en el período julio-octubre del 2014. Universidad Nacional Autónoma de Nicaragua Febrero 2015
  12. Pérez Borrego A, Guntiña MV, García Romero JL. Manifestaciones bucales en pacientes con leucemias agudas Revista Mexicana de Odontología Clínica Año 2/ Núm.5/JUNIO/2008 Disponible en: <https://www.intramed.net/contenidoover.asp?contenidoid=55603&pagina>